

**第47回 日本神経病理学会
北海道地方会**

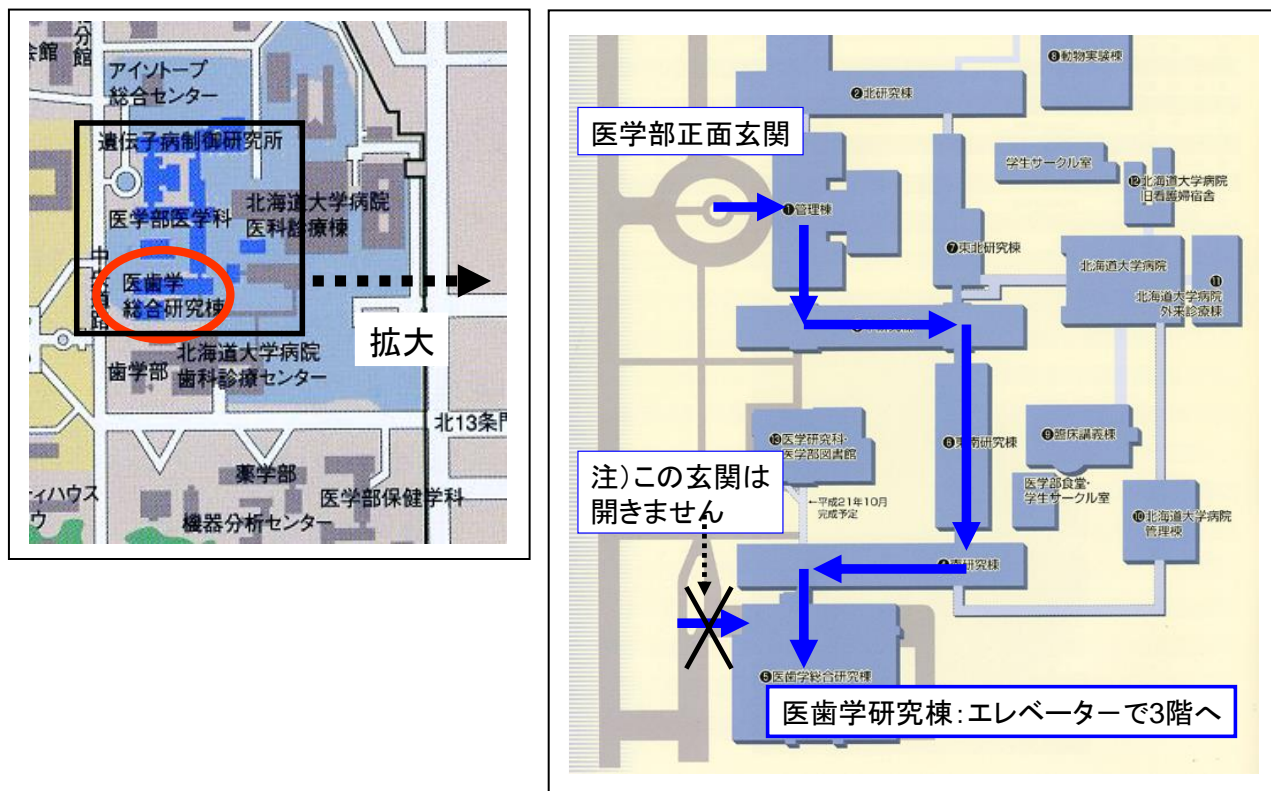
プログラム

日時：平成26年11月1日(土)

午後2時～5時半（開場1時）

場所：北海道大学医学部 医歯学総合研究棟3階 組織病理実習室

会場地図



○医学部正面玄関から入り、上図のように内部をまわって医歯学研究棟にお入りください。(医歯学総合研究棟にも玄関がありますが、土曜、日曜は開きませんのでご注意ください)

発表者の先生へ

1題の時間は質疑を含めて20分です。およそ15分を目安にご発表をお願いします。

各位

皆様いかがお過ごしでしょうか。本年は、都留先生が本会を設立されてからは46年目、私がお世話させていただいてからは6年目にあたります。今回も貴重症例の演題をお寄せいただき、ありがとうございました。なお今回の特別講演には、旭川医科大学脳神経外科教授の鎌田恭輔先生にお越しいただきます。

本会は、実際に病変を顕微鏡で観察する機会であると同時に、臨床像、画像、病理と揃った症例を幅広く勉強できるように心がけていますので、専門家ばかりではなく、研修医、医学部学生などを含めて、神経疾患に興味のある皆様の参加を歓迎しています。

2014年10月20日

日本神経病理学会北海道地方会事務局 田中伸哉

北海道大学大学院医学研究科腫瘍病理学分野

〒060-8638 札幌市北区北15条西7丁目

Tel 011-706-5052/Fax 011-706-5902

e-mail:tanaka@med.hokudai.ac.jp

—プログラム—

午後

1時 開場

(検鏡：ご自由に各症例の病理組織を検鏡して下さい)

2時 開始

2時～4時 一般演題

6演題 質疑を含めて1題20分

(生検・剖検症例問わず、15分以内を目途に発表して下さい)

4時～4時30分 ※

(検鏡 含休憩：ご自由に各症例の病理組織を検鏡して下さい)

4時30分～5時30分 特別講演

5時30分 終了

6時～ 懇親会 (会場は当日ご案内します)

※休憩・検鏡時間に余裕があるようであれば、スクリーンに投影して、ポイント解説が可能となるように、提示症例の標本はバーチャルスライド化する予定です。

一般演題 (2:00 ~4:00)

セッション1 (2:00~3:00)

座長：矢部 一郎 先生（北海道大学大学院医学研究科 神経内科学分野 准教授）

演題1 著明な硬膜肥厚を認め、軟膜に高度の炎症性変化を認めたリウマチ性髄膜炎の1例

白井 慎一（釧路労災病院神経内科）他

演題2 II型呼吸不全にて発症した Late-onset nemaline myopathy の1例

佐藤 和則（北海道大学神経内科）他

演題3 左右差のある錐体路徴候を示した進行性核上性麻痺の一部検例

加藤 容崇（北海道大学腫瘍病理学分野）他

セッション2 (3:00~4:00)

座長：西原 広史 先生（北海道大学大学院医学研究科 探索病理学講座 特任准教授）

演題4 5年の経過で播種性増悪を呈した Lymphomatoid granulomatosis (LYG)を疑った一例

吉田 道春（北海道大学病院脳神経外科）他

演題5 関節リウマチの治療中に発症した EB ウィルス関連脳症の一例

鹿野 耕平（旭川医科大学循環呼吸神経病態内科学分野）他

症例検討 診断に難渋している全脳多発性病変

溝渕 雅広（中村記念病院）、加藤 容崇（北海道大学腫瘍病理学分野）他

特別講演 (4:30~5:30)

座長 北海道大学大学院医学研究科 脳神経外科学分野 准教授 寺坂 俊介 先生

演者 鎌田 恭輔 先生 (旭川医科大学脳神経外科講座 教授)

演題「時系列からみた蛍光・電気画像の3D処理と脳腫瘍手術とその応用」

<演者御略歴>

1982年(昭和57年) 岩見沢東高等学校 卒業
1988年(昭和63年) 旭川医科大学医学部医学科 卒業
1988年-1995年 北海道大学 脳神経外科 入局・医員
1992年-1994年 北海道大学 電子科学研究所 客員研究員兼任
1995年 北海道大学 医学博士号取得
Erlangen-Nürnberg大学(独)留学、フンボルト財団奨学生
1997年 ジョージタウン大学(米) 助手
2003年 東京大学脳神経外科 助手
2006年 同 講師
2009年10月-2013年3月 JST さきがけ研究員 (脳情報の解読と制御)
2010年1月-現在 旭川医科大学脳神経外科 教授

臨床専門：

脳腫瘍手術 (脳機能画像と術中モニタリング)、脳血管障害手術 (血行再建術、脳動脈瘤治療)、機能的脳神経外科 (顔面痙攣、三叉神経痛、てんかん)

研究テーマ：

脳機能画像、脳機能モニタリング、ヒト高次脳機能解析、Brain Computer Interface

受賞歴：

- 1, 日本脳神経外科学会ガレーヌス賞 (平成 6年10月27日)
- 2, アレキサンダーフンボルト奨学金 (平成 7年12月 1日より 2年間)
- 3, 北海道医学賞 (平成 9年 3月27日)
- 4, 高松宮妃癌研究基金 (平成 18年 2月)
- 5, 東京大学脳神経外科同門会賞 (平成19年)

特許：電極付きフェンスポスト (特許5327685)、Flow Insight (登録5630804)

学会活動：

日本脳神経外科学会 代議員、日本生体磁気学会 理事、日本脳神経外科コンgres 運営委員、国際複合医工学会 評議員、日本脳卒中学会 評議員、日本てんかん学会 評議員、日本CI学会 世話人、日本ヒト脳機能マッピング学会 運営委員 他

<演題 1 >

著明な硬膜肥厚を認め、軟膜に高度の炎症性変化を認めたリウマチ性髄膜炎の 1 例

○白井 慎一¹、津坂 和文¹、山崎 和義²、高橋 達郎³、矢部 一郎⁴、佐々木 秀直⁴

1 釧路労災病院神経内科、2 同脳神経外科、3 同中央検査部、4 北海道大学神経内科学

症例は 60 歳、女性。35 歳時から統合失調症の診断にて近医精神科で加療され、入退院を繰り返していた。57 歳時に関節リウマチと診断され、ブシラミンにて加療されていた。59 歳時に、全身けいれんを生じ、硬膜下血腫の診断で近医脳神経外科入院した。入院後、水頭症を疑い、LP-shunt 挿入された。X 年 8 月 10 日昼頃に左下肢脱力あり、精査加療目的に当科入院となった。入院時には、左下肢脱力を認めたが、徒手筋力テストの際には力を抜いてしまい、一定せず評価が困難であった。脳 MRI では右半球円蓋部皮質に DWI にて高信号病変を認め、硬膜・硬膜下に FLAIR 高信号の構造物を認めた。造影 MRI では、両側硬膜の著明な肥厚・造影効果も認め、右前頭葉円蓋部の軟膜まで造影効果を認めた。髄液検査では細胞・蛋白が軽度増多していた(細胞数 $9/\mu\text{L}$, 蛋白 90mg/dL)。入院後全身けいれんあり、フェニトイン 200mg/day 、レベチラセタム 1000mg/day 内服開始した。以降痙攣発作は認めず、下肢脱力も認めていない。脳波上明らかなたんかん原性波は指摘できなかったが、下肢脱力は部分発作であった可能性を考えた。

リウマチ性髄膜炎を疑い、当院脳神経外科で DWI 高信号を認めた右円蓋部付近から小開頭にて硬膜生検を施行した。生検の結果、硬膜・くも膜では特別な病的所見は明らかではなかった。軟膜では、リウマチ性髄膜炎に特徴的なリウマチ結節、血管壁のフィブリノイド壊死、多核巨細胞は指摘できなかったが、小血管壁血管内に好中球浸潤を認める他、血管周囲にリンパ球・形質細胞、マクロファージを認め、髄膜炎像と考えられた。関節リウマチに合併したリウマチ性髄膜炎と診断した。現在、高容量ステロイドで加療中である。

関節リウマチの中樞神経病変として、リウマチ性肥厚性硬膜炎が多く報告されている。病変の好発部位は脳幹周囲で、症候としては頭痛、痙攣に加え脳神経障害が多いことが特徴である。リウマチ性髄膜炎の病理学的所見として、軟膜の血管周囲の炎症細胞浸潤に加え、リウマチ結節や壊死性肉芽腫などが報告されている。生検をおこなわずリウマチ性髄膜炎と診断・治療した症例も報告され、生検は治療に反応せず臨床症状や画像所見が増悪した際に施行すべきとする意見もある。本症例では侵襲の大きさも考慮し、穿頭による硬膜生検を当初考慮したが、小開頭により軟膜まで生検することにより、髄膜炎を証明し得た。文献的考察・病理学的検討を加え報告する。

<演題 2>

II 型呼吸不全にて発症した Late-onset nemaline myopathy の 1 例

○佐藤 和則、長沼 亮慈、佐藤 智香、高橋 育子、中野 史人、廣谷 真、加納 崇裕、矢部 一郎、佐々木 秀直

北海道大学神経内科

症例は 67 歳男性。特記すべき既往歴、家族歴なし。X 年 2 月 5 日までは著変なく、仕事や食事も取れており、明らかな体調変化はなかった。同年 2 月 6 日に自宅で動けない状態となったため、近医へ救急搬送となった。脳 MRI では脳血管障害は否定されたが、肺炎および動脈血液ガスにて pCO_2 100mmHg と II 型呼吸不全の存在を認め、同院入院となった。抗生物質投与にて肺炎は改善したが、II 型呼吸不全の改善なく、非侵襲的陽圧換気が開始となった。II 型呼吸不全の原因精査目的に同年 3 月、当院転院となった。神経学的所見として、構音障害、嚥下障害、顔面・頸部・両下肢筋力低下、筋萎縮、両側凹足、槌指を認めた。CK は正常範囲であったが、針筋電図検査にて筋原性変化を認め、同年 4 月左上腕二頭筋より開放筋生検術を施行した。筋病理所見では、あきらかな炎症性変化、壊死再生像なく、modified Gomori-Trichrome 染色にて約半数の筋線維内に nemaline rods を認め、nemaline myopathy と診断した。

Nemaline myopathy は、まれに成人発症例 (late/adult-onset nemaline myopathy) があり、家族歴を認め遺伝子変異が確認されるものの他に、孤発例では HIV 感染や monoclonal gammopathy を伴う例などが報告されている。

本例のように、急速な呼吸不全の出現により発症、診断される場合があり、貴重かつ教訓的な症例と考えられることから、文献的考察を加え報告する。

<演題 3>

左右差のある錐体路徴候を示した進行性核上性麻痺の一剖検例

○加藤 容崇¹、中里 哲也³、西原 広史²、木村 太一¹、谷野 美智枝¹、井上 聖啓³、
千葉 進³、蕨 建夫³、長嶋 和郎⁴、田中 伸哉^{1, 2}

1 北海道大学大学院医学研究科病理学講座腫瘍病理学分野、2 北海道大学大学院医学研究科探索病理学講座、3 札幌山の上病院、4 札幌東徳洲会病院

【目的】進行性核上性麻痺 (Progressive supranuclear palsy: 以下 PSP) 易転倒性、核上性注視麻痺、パーキンソニズム、認知症などを主徴とし、主に淡蒼球、視床下核、小脳歯状核、赤核、黒質、脳幹被蓋の神経細胞内あるいはグリア細胞内に異常リン酸化タウ蛋白が蓄積する疾患である。同じく以上リン酸化タウ蛋白が蓄積する疾患には皮質基底核変性症 (Corticobasal degeneration: 以下 CBD) が挙げられ、CBD 発症初期の左右差のある神経学的所見が特徴とされ、臨床的に PSP と CBD の鑑別に有用とされているが、今回我々は錐体路徴候の左右差を有し、診断に苦慮した PSP の剖検例を経験したので報告する。

【症例提示】74 歳男性。五年前の 1 月より易転倒性、性格変容あり翌年 3 月症状悪化し初診、精査のため入院。入院時、両側眼球上転障害あり、両側睫毛徴候あり。歩容は前傾姿勢で小刻み、左下肢を引きずるように歩き、肘、手首、股関節に左有意の四肢の rigidity を認める。Finger tapping では左優位に小さく緩慢な動きをし、保続が認められた。深部腱反射は四肢で正常、左 Chaddock 反射陽性、Babinski 反射は陰性。脳 MRI で中脳被蓋部の軽度萎縮を認めた。脳血流検査では両側前頭葉に軽度の血流低下を認めた。L-Dopa への反応性は乏しかった。入院後、眼球運動障害、姿勢反射障害の増悪が顕著となったが、失行や身体失認を疑う所見も出現した。更に錐体路徴候の左右差がはっきりしており、PSP としては非典型的であり CBS の可能性が考えられ、診断確定のため病理解剖を施行した。

【結果 (病理所見)】剖検時、脳重量は 1,200 g。肉眼上、両側前頭葉内側および小脳に軽度の萎縮を認める。側頭葉萎縮は明らかではなく左右差は認めない。組織学的に、大脳皮質では前頭葉を中心に Tau 染色および GB 染色陽性像を認め、視床下核、被殻、淡蒼球、黒質に高度の神経細胞脱落が見られ、多数の Tau 染色陽性像が確認された。また、大脳皮質を中心に Tuft shaped astrocyte が散見され、PSP の病理診断に至った。

【考察】Tau 陽性像の左右差を検討した結果、Tau 陽性像は一次運動野では内側に高度、外側はごく軽度であった。皮質および基底核の左右差については明瞭ではないものの内側外側差を認め、臨床的に下肢に強い運動障害が見られたことと合致する所見である。前頭葉背側では Tau 陽性像が腹側と比較して高度であることは報告されているが (Ling h, et al. Neuropathol Appl Neurobiol. 2013 Feb 22.)、中心前回内側を中心とする限局的に高度な Tau 陽性像を認めたことは PSP の病態を解明する上で重要な知見である。

【結論】今回我々は臨床的に神経学的所見の左右差があり、さらに病理学的に大脳皮質における病変分布に内側外側差を有する非典型的な進行性核上性麻痺の症例を経験した。本症例のように病理学的病変分布が不均一、非典型的な症例が存在し、臨床症状と病理所見のすり合わせを行うことは今後の病態解明に重要であると考えられる。

<演題 4 >

5年の経過で播種性増悪を呈した Lymphomatoid granulomatosis (LYG)を疑った一例

○吉田 道春¹、山口 秀¹、池田 拓磨¹、小林 浩之¹、畑中 佳奈子²、松野 吉宏²、西原 広史³、寺坂 俊介¹、寶金 清博¹

1 北海道大学病院脳神経外科、2 北海道大学病院病理部、3 北海道大学大学院医学研究科探索病理学

【緒言】 Lymphomatoid granulomatosis (LYG)は組織学的壊死を伴い血管中心性の多彩な細胞浸潤を特徴とする全身性リンパ増殖性疾患である。今回我々は初発治療後 5 年の経過を経て播種性再発し、急性増悪を呈した LYG と考えられた一例を経験した。

【症例】 28 歳男性、発熱と後頸部痛で発症した左小脳腫瘍で初発した。生検を行ったところ、少数ながら CD20 陽性の大型異型 B 細胞と血管中心性の集積を示す CD3 陽性の小型 T 細胞の増殖を認め、LYG と病理診断されたが、その特徴とされる EBER-ISH 陽性細胞 (EB ウイルス感染細胞) は認められなかった。放射線化学療法は施行せずステロイド治療のみで寛解した。4 年半後に発熱と頭痛に加え歩行障害が出現し、脳室壁や脊髄に播種性再発病変が確認された。脊髄病変に対して再度生検を行ったところ、小型 T 細胞の浸潤を認めるものの大型異型 B 細胞は認めず、LYG としては非典型的な病理所見だった。しかしながら、初回病理像や臨床経過も踏まえ LYG 再発と臨床判断し、ステロイドパルス、リツキサンや大量メソトレキセートなどの化学療法、並びに全脳全脊照射を施行したが、治療抵抗性であり再発から 10 ヶ月後に永眠した。

【結語】 LYG は主に肺に生じ、皮膚や中枢神経系、腎、肝などに合併するが、中枢神経系単独は非常に稀である。EB ウイルスに感染した B 細胞の肉芽腫性の増殖性疾患と言われ、EBER-ISH 陽性細胞を認めることが多い。びまん性大細胞 B 細胞リンパ腫(DLBCL)に進展する可能性のある疾患とされているが、DLBCL と異なり本症例のように放射線や化学療法に抵抗性であると言われている。本症例は EB ウイルス感染細胞が初発時から観察されず、LYG としては非典型的所見だった。さらに、再発時には診断的特徴とされる大型異型 B 細胞が確認できなかったため病理診断に苦慮した。中枢神経系に発症した非典型的な LYG の一症例と考え文献的考察を踏まえ報告する。

<演題 5>

関節リウマチの治療中に発症した EB ウィルス関連脳症の一例

○鹿野 耕平¹、澤田 潤¹、浅野目 明日香¹、高橋 佳恵¹、齋藤 司¹、片山 隆行¹、長谷部 直幸¹、
齊藤 仁十²、安栄 良悟²、鎌田 恭輔²、三代川 斎之³、西原 広史⁴

1 旭川医科大学内科学講座循環呼吸神経病態内科学分野、2 旭川医科大学脳神経外科、3 旭川医科大学
大学病院病理部、4 北海道大学医学部腫瘍病理分野

【症例】75歳女性【主訴】意識障害【既往歴・家族歴】関節リウマチ、同胞に類症なし、血族婚なし。
【臨床経過 1】2007年6月から関節リウマチにて当院膠原病内科に外来通院しており、
PSL8mg/day+MTX6mg/week で治療されていた。2014年3月に体調不良の訴えはあったがコミュニ
ケーションは良好であった。4月18日に皮膚潰瘍で当院皮膚科を受診した際に応答異常あり当科
紹介となった。意識レベルはJCS20で両眼球は軽度上転し、水平性眼振を伴っていた。四肢腱反射
は亢進し、両下肢でクローヌスを認め、Babinski・Chaddock 反射は両側で伸展を示した。血液検査
では炎症反応の上昇と可溶性IL-2レセプターの上昇があり、脳MRIではT2WIにて大脳基底核に
高信号あり、右頭頂葉に内部に低信号域を伴い周囲が高信号の所見を認め、同部位にGd造影にて造
影効果を認めた。またDWIでも大脳白質・基底核に散在する高信号を認めた。髄液所見は細胞数2/
μl、蛋白106.4mg/dl、乳酸17.3mg/dl、細菌・抗酸菌培養は陰性で、細胞診にてmalignant cellは
陰性で、EBV-DNAが陽性であった。当初は悪性リンパ腫と髄膜炎・トキソプラズマ脳症などを疑
い、ステロイドパルス療法・アシクロビル・ST合剤・クリンダマイシンにて治療を開始したが、ス
テロイドパルス療法の2クールを終了した時点で症状の改善無く、診断に難渋し脳生検を行う方針
となった。4月30日に当院脳外科にて脳生検を実施した。【組織所見】血管周囲および壁内に浸潤す
る単核球主体の炎症細胞浸潤みられ、EBV陽性細胞が血管周囲を主体に多数みられ、慢性活動性
EBV感染症の可能性が示唆された。【臨床経過 2】5月2日からアシクロビルをガンシクロビル変更。
髄液EBV-DNA定量を行い、ガンシクロビルに変更後DNA量の減少を認めたが、DNAの陰転化な
く、意識障害の改善もなかった。5/26にホスカビルに変更し、2週間治療したが意識は回復せず、髄
液中EBV-DNAの陰転化もなく、療養型病院へ転院となった。【考察】EBウィルス脳症は大脳白質
や基底核に広範な病変をきたす場合があり、通常は髄液中の細胞数や蛋白の上昇を認めるが、上昇の
ない場合もあると報告されている。治療はアシクロビルやステロイド投与による治療が行われる事が
多いが、効果に乏しい場合もありガンシクロビルにて効果があったとの報告もある。良好な転機をた
どる場合もあるが、中には致死性の経過をたどることもある。本症例は比較的迅速に診断に至ったが、
急性の経過で病変が広範であったことから、意識回復するまでの治療効果を得るに至らなかったと考
えられた。

<症例検討>

診断に難渋している全脳多発性病変

○溝渕 雅広¹、○加藤 容崇²、西原 広史³、木村 太一²、谷野 美智枝²、佐藤 憲市¹、尾崎 義丸¹、中村 博彦¹、長嶋 和郎⁴、田中 伸哉^{2,3}

1 社会医療法人医仁会中村記念病院、2 北海道大学大学院医学研究科病理学講座腫瘍病理学分野、3 北海道大学大学院医学研究科探索病理学講座、4 札幌東徳洲会病院

【症例】50代男性。

【臨床経過】てんかんで通院中であった。平成X年Y月3日に函館まで運転した時に居眠り運転をしていた。帰宅後も、不安定歩行、見当識障害あり。12日近医脳神経外科でCT行い脳腫瘍を指摘された。14日に当院入院。神経学的所見は、意識不鮮明（JCS=2）、見当識障害、中等度構音障害、不安定歩行、左上肢回内兆候あり。MRIは右基底核と左放線冠に周囲の造影効果を伴う病変を認めた。脳腫瘍を疑い29日1回目の定位的脳生検を行った。その後、ステロイドパルス療法2回、単純血漿交換を行ったが、意識障害は増悪し、MRI病変も、散在性に新たな病変が出現して増大してきた。このためY+4月2日2回目の開頭生検を行った。

【組織所見】白質および一部に灰白質が採取されている。多巣性に脳組織の粗造化、脱落が見られ、多数の多核巨細胞、マクロファージの浸潤を認めるが周囲の炎症細胞浸潤は脳組織の脱落と比較し軽度。血管周囲には単核球浸潤を認める。白質の一部には線維性グリオシスも見られ、散在性に好中球の集簇を認める。病変は白質および一部灰白質にも認める。免疫染色および特殊染色の結果、病変部はKB染色にて巣状の脱髄性病変が確認でき、周囲にはGFAP陽性の反応性のgemistocytic astrocyteによるグリオシスを認める。脱髄部にはCD68陽性のマクロファージ集簇を認める。CD3陽性Tリンパ球は血管周囲に多く、CD20染色陽性Bリンパ球は血管周囲および脱髄部に散在性に見られ、リンパ球に異型は乏しく、悪性リンパ腫は否定的。PAS染色、Gram染色、Grocott染色にて真菌あるいは細菌は認めない。トキソプラズマ染色は陰性。好中球浸潤や異物巨細胞が多いこと、あるいは皮質に破壊性の病変があることなどは多発性硬化症としては非典型的でありMSの診断には至らない。Granulomatous encephalitisの所見であり、HE所見および免疫染色の所見からは原因の特定には至らない。

【問題点】

臨床的には多発性硬化症が疑われたが、組織学的には多発性硬化症の診断には至らず、Granulomatous encephalitisの原因が不明である点。

【日本神経病理学会北海道地方会開催記録】

第46回 平成25年12月7日 於：北海道大学医学部医歯学総合研究棟3階
一般演題数 4題

特別講演 演者 三國 信啓 先生（札幌医科大学医学部脳神経外科講座 教授）
演題 「てんかん原性を持つ組織の異常」
座長 田中 伸哉（北海道大学大学院医学研究科腫瘍病理学分野 教授）

第45回 平成24年12月1日 於：北海道大学医学部医歯学総合研究棟3階
一般演題数 5題

特別講演 演者 下濱 俊 先生（札幌医科大学医学部神経内科学講座 教授）
演題 「アルツハイマー病とミクログリア」
座長 佐々木 秀直（北海道大学大学院医学研究科神経内科学分野 教授）

第44回 平成23年10月29日 於：北海道大学医学部医歯学総合研究棟3階
一般演題数 5題

特別講演 演者 寶金 清博 先生（北海道大学大学院医学研究科脳神経外科学分野 教授）
演題 「脳血管障害の診断と治療の進歩と今後の課題—病理への期待—」
座長 田中 伸哉（北海道大学大学院医学研究科腫瘍病理学分野 教授）

第43回 平成22年10月16日 於：北海道大学医学部医歯学総合研究棟3階
一般演題数 4題

特別講演 演者 佐々木 秀直 先生（北海道大学大学院医学研究科神経内科学分野 教授）
演題 「脊髄小脳変性症の研究—今までとこれから」
座長 長嶋 和郎（北海道大学名誉教授）

第42回 平成21年11月16日 於：北海道大学医学部医歯学総合研究棟3階
一般演題数 7題

特別講演 演者 長嶋 和郎 先生（北海道大学 名誉教授）
演題 「進行性多巣性白質脳症 PML 研究の進展とその成果」
座長 佐々木 秀直（北海道大学大学院医学研究科神経内科学分野 教授）

日本神経病理学会北海道地方会事務局

北海道大学大学院医学研究科
腫瘍病理学分野内

〒060-8638

札幌市北区北 15 条西 7 丁目

Tel 011-706-5901 Fax 011-706-5902

Email: patho2jimu@med.hokudai.ac.jp