

**第 51 回 日本神経病理学会
北海道地方会**

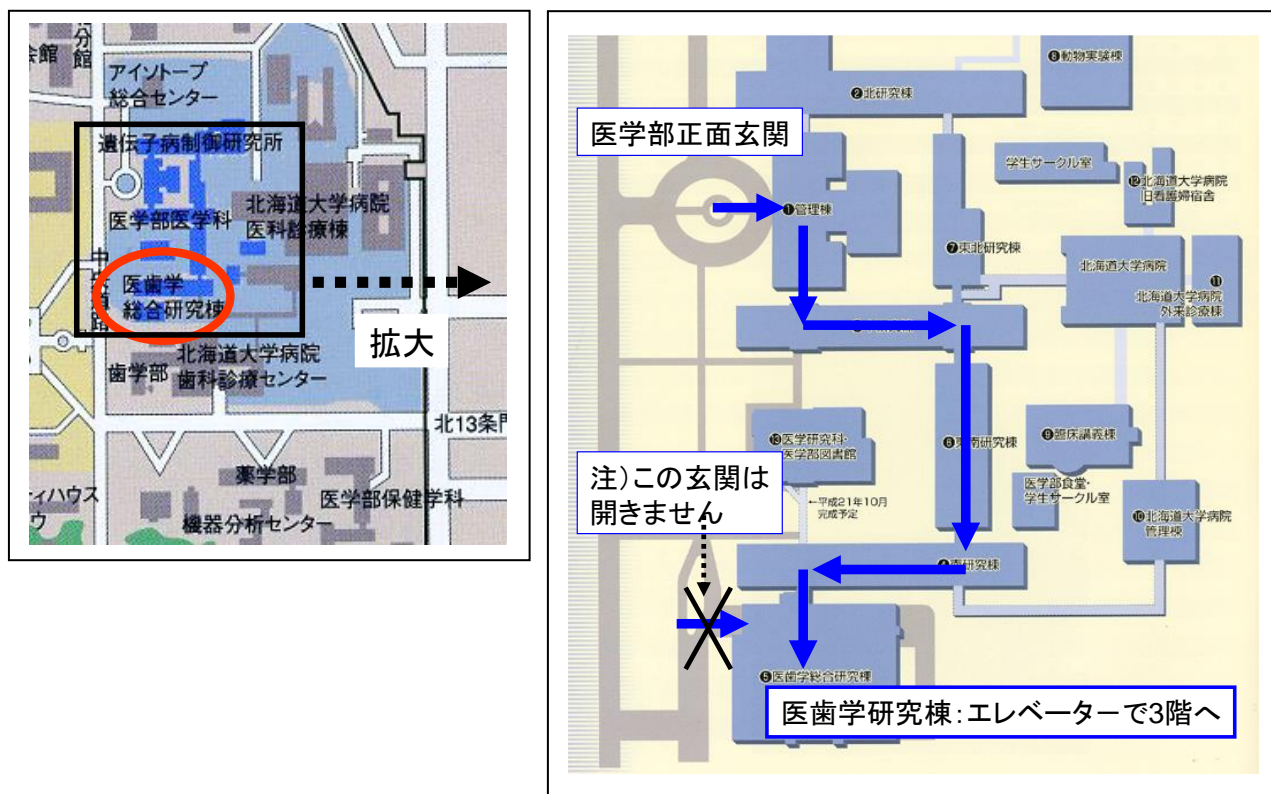
プログラム

日時：平成 30 年 11 月 10 日(土)

14 時 00 分～16 時 50 分（開場 13 時）

場所：北海道大学医学部 医歯学総合研究棟 3 階 組織病理実習室

会場地図



○医学部正面玄関から入り、上図のように内部をまわって医歯学研究棟にお入りください。

(当日は正面玄関からの順路を張り紙で案内しております)

※医歯学総合研究棟にも玄関がありますが、土曜、日曜は開きませんのでご注意ください。

各位

皆様いかがお過ごしでしょうか。当会は、都留先生が本会を設立されてからは51年目、私がお世話させていただいてからは10年目となりました。今回も貴重症例の演題をお寄せいただき、ありがとうございました。

本会は、実際に病変を顕微鏡で観察する機会であると同時に、臨床像、画像、病理と揃った症例を幅広く勉強できるように心がけていますので、専門家ばかりではなく、研修医、医学部学生などを含めて、神経疾患に興味のある皆様の参加を歓迎しています。

今回の特別講演は、国立精神・神経医療研究センター病院臨床検査科医長の齊藤祐子先生です。

2018年10月

日本神経病理学会北海道地方会事務局 田中 伸哉

北海道大学大学院医学研究院腫瘍病理学教室内
〒060-8638 札幌市北区北15条西7丁目
Tel 011-706-7806 / Fax 011-706-5902
e-mail: patho2jimu@med.hokudai.ac.jp

ープログラムー

13時 開場

(検鏡：ご自由に各症例の病理組織を検鏡して下さい)

14時 開始

14時00分～15時20分 一般演題（4演題）

<セッション1>

14:00 演題1

14:20 演題2

<セッション2>

14:40 演題3

15:00 演題4

質疑を含めて1題20分（生検・剖検症例問わず）

15時20分～15時40分 休憩

(検鏡：ご自由に各症例の病理組織を検鏡して下さい)

15時40分～16時40分 特別講演

16時45分 世話人ご挨拶（北海道大学大学院医学研究院腫瘍病理学教室教授 田中伸哉）

16時50分 終了

17時30分より懇親会（会場は当日ご案内します）

※提示症例の標本は、可能であればバーチャルスライド化し、事前にご案内します。

発表者の先生へ

1題の時間は質疑を含めて20分です。およそ15分を目安にご発表をお願いします。

一般演題 (14:00 ~15:20)

14:00

<セッション1>

座長：石田 雄介 先生（北海道大学大学院医学研究院腫瘍病理学教室 助教）

演題 1 異所性唾液腺の混入が認められた後頭蓋窩 **solitary fibrous tumor /hemangiopericytoma** の一例

旭山 聞昭（中村記念病院 脳神経外科） 他

演題 2 右大脳梗塞発症から約4年後の終末期に橋底部の小梗塞により **locked-in-syndrome** を呈したと思われる71歳女性の剖検症例

谷川 聖（北海道大学 腫瘍病理学） 他

14:40

<セッション2>

座長：谷川 聖 先生（北海道大学大学院医学研究院腫瘍病理学教室 助教）

演題 3 両側大脳半球に病変を呈した **Rasmussen** 脳炎の1例

水島 慶一（北海道大学 神経内科） 他

演題 4 後頭蓋窩軟膜生検により確定診断した髄膜播種性神経サルコイドーシス

大寫 祐貴（北海道大学 神経内科） 他

特別講演 (15:40~16:40)

座長 矢部 一郎 先生 (北海道大学大学院医学研究院神経内科学教室 准教授)

演者 齊藤 祐子 先生 (国立精神・神経医療研究センター病院 臨床検査科医長)

演題 「精神・神経疾患ブレインバンクの運営活動から学ぶこと」

〔演者御略歴〕

1992年3月 東北大学医学部卒業

1997年4月 東京大学大学院医学系研究科脳神経医学専攻入学

2001年3月 同修了

1992年6月—1994年5月 国立水戸病院内科 研修医

1994年6月—1994年12月 東京大学医学部附属病院神経内科 医員

1995年1月—1995年12月 東京都老人医療センター神経内科 非常勤医師

1996年1月—1996年12月 国立療養所下志津病院神経内科 厚生技官

1997年1月—1997年3月 東京大学医学部附属病院神経内科 医員

1999年7月—2000年2月 東京都老人総合研究所神経病理部門 非常勤研究員

2000年3月—2001年3月 Visiting Scholar, Department of Pathology, University of North Carolina at Chapel Hill, (NC, USA)

2001年4月—2005年3月 東京都老人総合研究所神経病理部門 研究員

2005年4月—2009年3月 東京都老人医療センター 高齢者ブレインバンク

2009年4月～ 国立精神・神経センター病院 病理生化学検査室医長

2010年4月～ 独立行政法人化に伴い下記に名称変更

国立精神・神経医療研究センター病院 臨床検査科医長

資格

医師免許	1992年5月取得 (第346984号)
日本神経内科学会専門医	1996年7月取得 (認定医番号2340)
東京大学医学部課程博士	2001年3月取得
死体解剖資格	2005年2月取得
日本認知症学会専門医	2010年11月取得

所属学会

日本神経学会 代議員	日本神経病理学会 理事
日本内科学会	日本病理学会
日本高次脳機能障害学会	日本老年病学会
日本認知症学会	日本神経小児学会
日本自律神経学会 評議員	Society for Neuroscience
American Association for Neuropathologists	Movement Disorder Society, Japan

<演題 1 >

異所性唾液腺の混入が認められた後頭蓋窩 solitary fibrous tumor/hemangiopericytoma の一例

○旭山 聞昭¹⁾、瀬尾 善宣¹⁾、尾崎 義丸¹⁾、谷川 聖²⁾、廣瀬 隆則³⁾、田中 伸哉²⁾、中村 博彦¹⁾

1) 中村記念病院 脳神経外科

2) 北海道大学医学研究院 腫瘍病理学教室

3) 神戸大学大学院医学研究科・医学部地域連携病理学

【背景】

頭蓋内に異所性唾液腺組織が認められることは稀である。今回、後頭蓋窩に発生した solitary fibrous tumor/hemangiopericytoma (SFT/HPC) に異所性唾液腺の混入が認められた一例を経験したため報告する。

【症例】

41 歳女性。頭痛、めまいを主訴に来院し、頭部 MRI で左後頭蓋窩に最大径 4.6cm の腫瘍が認められた。錐体骨部硬膜に付着する extra-axial mass で、内部は不均一に造影され、嚢胞を伴っていた。血管造影で中硬膜動脈と後頭動脈硬膜枝から栄養血管が確認された。採血検査と全身 CT 検査では異常はみられなかった。摘出術に先立ち腫瘍栄養血管塞栓術を施行した。

手術は左外側後頭下開頭術にてアプローチ。腫瘍は白黄色、弾性硬で線維組織に富んでおり、嚢胞成分は軟らかい膜壁に包まれた透明液で満たされていた。迅速組織診では診断困難な腫瘍であった。付着硬膜および腫瘍浸潤により閉塞した sigmoid sinus も含めて全摘出を行った。

術後経過は良好で後遺症なく自宅退院。手術 1 年半後も腫瘍の再発なく経過している。

病理組織検査で腫瘍は充実性成分と腺管構造の 2 種類の成分を有していた。充実性成分は類円形の腫大核を有する短紡錘形細胞の不規則な増殖から成る組織であり、細胞間に太い膠原線維の沈着が認められた。壊死はなく、核分裂像は乏しかった。免疫染色で、これら細胞は CD34 陽性で核内 STAT6 の発現が認められ、EMA、PgR、p53、AFP、hCG、PLAP は陰性であった。また腫瘍内には腺管構造が集簇性に認められ、正常粘液腺も含まれていた。免疫染色では cytokeratin、AE1/AE3、CK7、EMA、SMA が陽性であり、一方で CD34、STAT6 は陰性であった。これら腺管を形成する細胞に異型性はなく、正常唾液腺と同様の構造であった。以上から前者は SFT/HPC であり、後者は巻き込まれた異所性唾液腺と考えられた。

【考察】

頭蓋内 HPC/SFT に異所性唾液腺組織が混入することは大変稀な病態であり、過去の報告は限られている。本症例における病理学的な鑑別診断を述べるとともに、過去の報告を参考に異所性唾液腺組織が混入する頭蓋内腫瘍発生の機序についても考察を行う。

<演題 2>

右大脳梗塞発症から約4年後の終末期に橋底部の小梗塞により locked-in-syndrome を呈したと思われる 71 歳女性の剖検症例

○谷川 聖¹⁾、植村 慧子¹⁾、杉野 弘和¹⁾、王 磊¹⁾、谷野 美智枝¹⁾、田中 伸哉¹⁾、
諫山 幸弘²⁾、中村 仁志夫³⁾

1) 北海道大学医学研究院 腫瘍病理学教室

2) 時計台記念病院 脳神経外科センター

3) 吉田学園 北海道リハビリテーション大学校

【症例】71歳女性。約4年前に右内頸動脈閉塞による右脳梗塞を発症し、左片麻痺に対し通所リハビリを行っていた。X年1月に発熱があり尿路感染症による敗血症性ショックの診断で治療を行い一時的に意識は回復するも、MRSA感染による発熱を繰り返した。2月より肝機能低下から低アルブミン血症による全身性浮腫、腹水貯留をきたし、腹水穿刺で計10L以上の排液を行うも腹水貯留は止まず、胸水貯留も認めた。2月中旬までは発語がみられたが徐々に無動性無言となり、4月末からは感情表示も少なくなり、locked-in syndromeの様相を呈した。5月9日より無尿、5月10日より呼吸困難がみられ、5月11日永眠された。

【病理所見】(1)脳(911g)：右大脳は側頭葉を中心に全体に著明に萎縮し液状化している。中心部は変性・壊死し、辺縁はリンパ球・泡沫細胞の浸潤を認める。左大脳は概ね正常であるが一部にリンパ球性髄膜炎の所見を認める。脳幹では右皮質脊髓路の縦走線維に二次変性を認める。また橋底部下端部において両側性に皮質脊髓路の縦走線維ならびに橋核神経細胞の膨化、変性脱落を含む変性病変を認める。脳底動脈の一部に内膜肥厚、狭窄を認める。(2)脳幹部、脊髓：頸髄～腰髄にリンパ球浸潤を認めリンパ球性髄膜炎の所見。また脊髓の両側外側皮質脊髓路の変性ならびに前角細胞の変性萎縮を認める。ただし、その変性の程度はいずれも左側により強い。(3)内頸動脈：剖検時、狭窄部位を含む器質化した血栓が離出した。右内頸動脈に内腔が著明に狭窄した動脈硬化性病変を認める。

【考察】locked-in syndromeいわゆる「閉じ込め症候群」は、橋腹側部が広範囲に障害されることによって生じ、意識が保たれ開眼して外界を認識できるが、完全四肢麻痺と球麻痺のため、手足の動きや発話での意思表出能が失われた状態を指す。本症例では橋底部下端から脊髓にかけて、皮質脊髓路に両側性の変性所見がみられ locked-in syndrome を裏付けるものと考えられた。

<演題 3>

両側大脳半球に病変を呈した Rasmussen 脳炎の 1 例

○水島 慶一¹⁾、工藤 彰彦¹⁾、高橋 育子¹⁾、大寫 祐貴¹⁾、芳野 正修¹⁾、江口 克紀¹⁾、脇田 雅大¹⁾、白井 慎一¹⁾、松島 理明¹⁾、山口 秀²⁾、越前谷 すみれ²⁾、後藤 秀輔²⁾、桑原 健³⁾、高桑 恵美³⁾、武井 英博⁴⁾、矢部 一郎¹⁾、佐々木 秀直¹⁾

1) 北海道大学 神経内科

2) 北海道大学 脳神経外科

3) 北海道大学病院 病理部/病理診断科

4) 旭川医科大学病院 病理部

【症例】35 歳 男性 【主訴】右手指のふるえと使いづらさ、左下肢脱力感 【現病歴】X-1 年 6 月、歩行時左足の脱力を自覚され、右手で字を書きにくい、箸が持ちづらいといった症状も出現した。同年 11 月、右手指と左大腿のふるえが出現した。同年 12 月、前医脳 MRI で大脳に多発病変を認め、脳腫瘍を疑われ開頭生検術が施行された。X 年 2 月、病理組織診断の結果、腫瘍性、炎症性、異形成のいずれか判別できない所見であったが、Rasmussen 脳炎の可能性は指摘されていた。脳 MRI では病変の増大を認め、同年 3 月精査目的に当科紹介となり、入院した。入院時神経学的陽性所見として、右上肢の巧緻動作障害と左下肢のミオクロヌス、痙性及び筋力低下、痙性歩行を認めた。脳 FDG-PET では病変部における糖代謝は低下しており、最終的に確定診断には至らなかったが、炎症性疾患を想定しステロイドパルス療法 (IVMP) と内服プレドニゾンによる後療法を開始した。IVMP 後、症状に著変なかったが、脳 MRI で一部病変の縮小を認めた。IVMP を再度施行し、後療法を継続する方針で退院としたが、その後の脳 MRI で病変の再増大を認め、同年 6 月、当院脳神経外科に依頼し、左前頭より 2 回目となる脳生検術を施行した。術中の光線力学診断では明瞭に蛍光発光する病変を認めた。病理組織診断では同病変部での、astrocyte 増生、皮質の菲薄化、皮質と白質の境界部における空胞状の変性を認め、確定診断には至らないが Rasmussen 脳炎を疑う所見であった。 【考察】一般に Rasmussen 脳炎は、慢性進行性に脳が障害され、半球性に大脳萎縮が起こる疾患とされている。本症例のように両側性に多発病変が認められる Rasmussen 脳炎は典型的ではないが、渉猟し得た範囲で数例の報告を認めた。一度の脳生検後も診断に難渋し再生検を要した症例であり、今後の同疾患の診断において重要な知見と考えられるため報告する。

<演題 4 >

後頭蓋窩軟膜生検により確定診断した髄膜播種性神経サルコイドーシス

○大畠 祐貴¹⁾、岩見 昂亮¹⁾、水島 慶一¹⁾、芳野 正修¹⁾、江口 克紀¹⁾、脇田 雅大¹⁾、佐藤智香¹⁾、白井 慎一¹⁾、高橋 育子¹⁾、松島 理明¹⁾、河野 洋之²⁾、茂木 洋晃²⁾、山口 秀²⁾、小林 浩之²⁾、清水 亜衣³⁾、矢部 一郎¹⁾、佐々木 秀直¹⁾

1) 北海道大学 神経内科

2) 北海道大学 脳神経外科

3) 北海道大学病院 病理部

症例は 25 歳男性。X 年 9 月より発熱、頭痛、嘔吐が出現した。髄膜炎を疑い、10 月、精査目的に当科入院となった。一般身体所見、神経学的診察ともに陽性所見なく、髄膜刺激症状も認めなかった。髄液検査では、初圧 400mmH₂O、細胞数 207/uL(単核球 98%)、蛋白 565mg/dL、糖 33mg/dL(同時血糖 98 mg/dL)であった。脳 MRI では一部結節性病変を伴うびまん性の髄膜増強像を認めた。結核性髄膜炎の可能性を考え、抗結核薬を開始したがその後の諸検査結果から否定的と判断し、治療を終了した。胸部 CT で縦隔リンパ節の腫脹を認め、18F-FDG-PET で脳表、頸髄、下位胸髄、耳下腺周囲、縦隔、左鼠径部リンパ節および上行結腸の集積を認めたため、サルコイドーシスを疑い、上行結腸より内視鏡的粘膜切除術を施行したが、非特異的炎症所見であった。その後、経過観察となったが、画像上増悪を認めたため、X+1 年 4 月に後頭蓋窩軟膜生検を施行した。特殊染色にて真菌や結核は否定され、非乾酪性類上皮肉芽腫を認めたことにより神経サルコイドーシスと診断した。ステロイド治療を開始し、改善した。感染性髄膜炎との鑑別を要する慢性の髄膜播種性病変を呈し、病理学的に診断確定した神経サルコイドーシスについて、報告する。

【日本神経病理学会北海道地方会開催記録】

第42回 平成21年11月16日 於：北海道大学医学部医歯学総合研究棟3階

一般演題数 7題

特別講演 演者 長嶋 和郎 先生（北海道大学 名誉教授）

演題 「進行性多巣性白質脳症 PML 研究の進展とその成果」

座長 佐々木 秀直（北海道大学大学院医学研究科神経内科学分野 教授）

第43回 平成22年10月16日 於：北海道大学医学部医歯学総合研究棟3階

一般演題数 4題

特別講演 演者 佐々木 秀直 先生（北海道大学大学院医学研究科神経内科学分野 教授）

演題 「脊髄小脳変性症の研究—今までとこれから」

座長 長嶋 和郎（北海道大学名誉教授）

第44回 平成23年10月29日 於：北海道大学医学部医歯学総合研究棟3階

一般演題数 5題

特別講演 演者 寶金 清博 先生（北海道大学大学院医学研究科脳神経外科学分野 教授）

演題 「脳血管障害の診断と治療の進歩と今後の課題—病理への期待—」

座長 田中 伸哉（北海道大学大学院医学研究科腫瘍病理学分野 教授）

第45回 平成24年12月1日 於：北海道大学医学部医歯学総合研究棟3階

一般演題数 5題

特別講演 演者 下濱 俊 先生（札幌医科大学医学部神経内科学講座 教授）

演題 「アルツハイマー病とミクログリア」

座長 佐々木 秀直（北海道大学大学院医学研究科神経内科学分野 教授）

第46回 平成25年12月7日 於：北海道大学医学部医歯学総合研究棟3階

一般演題数 4題

特別講演 演者 三國 信啓 先生（札幌医科大学医学部脳神経外科講座 教授）

演題 「てんかん原性を持つ組織の異常」

座長 田中 伸哉（北海道大学大学院医学研究科腫瘍病理学分野 教授）

第47回 平成26年11月1日 於：北海道大学医学部医歯学総合研究棟3階

一般演題数 5題 / 症例検討 1例

特別講演 演者 鎌田 恭輔 先生（旭川医科大学脳神経外科講座 教授）

演題 「時系列からみた蛍光・電気画像の3D処理と脳腫瘍手術とその応用」

座長 寺坂 俊介（北海道大学大学院医学研究科脳神経外科学分野 准教授）

第48回 平成27年10月31日 於：北海道大学医学部医歯学総合研究棟3階

一般演題数 5題

特別講演 演者 関島 良樹 先生（信州大学医学部脳神経内科，リウマチ・膠原病内科 准教授）

演題 「アミロイドーシスの最新トピックス —アルツハイマー病から ATTR アミロイドーシスまで—」

座長 矢部 一郎（北海道大学大学院医学研究科神経内科学分野 准教授）

第49回 平成28年10月29日 於：北海道大学医学部医歯学総合研究棟3階
一般演題数 3題 / ミニレクチャー

特別講演 演者 武井 英博 先生（旭川医科大学病院病理部 教授）

演題 「Metastatic Brain Tumors」

座長 田中 伸哉（北海道大学大学院医学研究科腫瘍病理学分野 教授）

第50回 平成29年12月2日 於：北海道大学医学部医歯学総合研究棟3階
一般演題数 4題

特別講演 演者 宋戸-原 由紀子 先生（東京医科大学 人体病理学分野／病院病理診断部 准教授）

演題 「Natalizumab 時代の進行性多巣性白質脳症(PML)：初期病変の病理学的特徴と、宿主免疫応答」

座長 田中 伸哉（北海道大学大学院医学研究院腫瘍病理学教室 教授）

日本神経病理学会北海道地方会事務局

北海道大学大学院医学研究院
腫瘍病理学教室内

〒060-8638

札幌市北区北 15 条西 7 丁目

Tel 011-706-5901 Fax 011-706-5902

Email: patho2jimu@med.hokudai.ac.jp