

第 44 回上信越神経病理懇談会  
(日本神経病理学会上信越地方会)

プログラム・演題抄録

期日：平成 30(2018)年 12 月 1 日(土)

場所：群馬大学医学部（前橋）

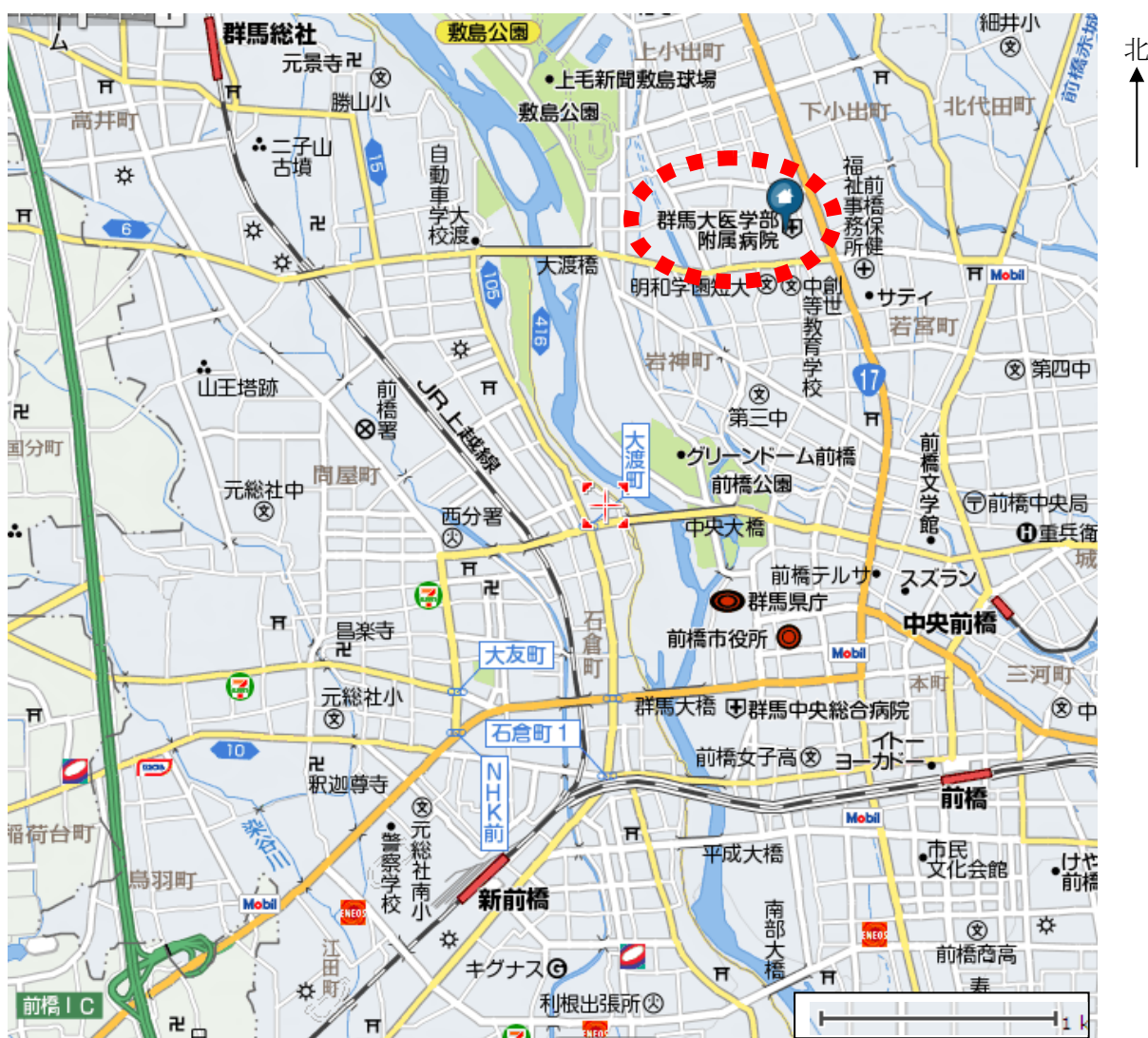
世話人：横尾英明（群馬大学大学院医学系研究科病態病理学）

## 交通案内

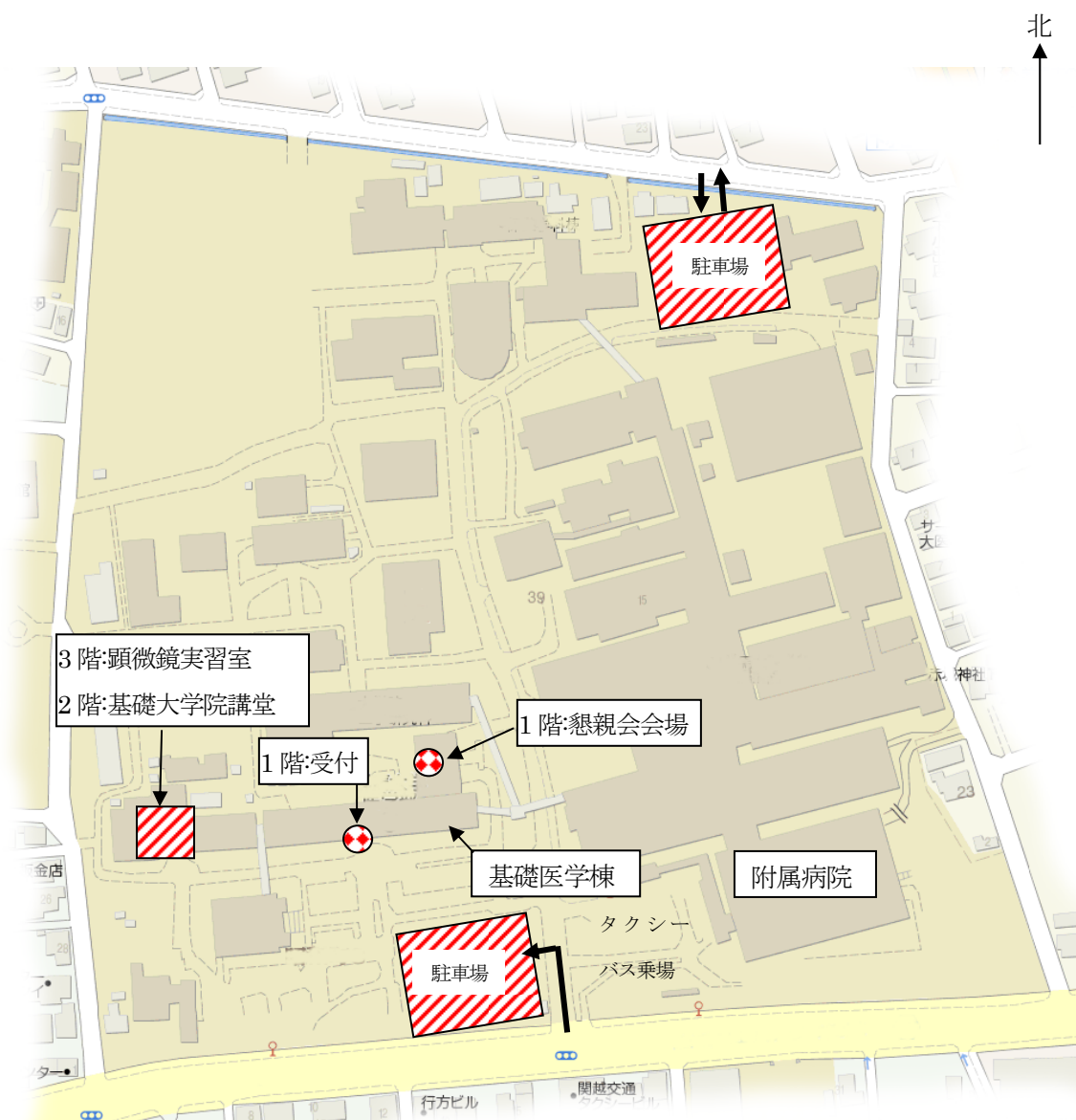JR 両毛線 新前橋駅または前橋駅下車、タクシーで10分。

(JR 上越・北陸新幹線 高崎駅からはタクシーで約30-40分かかります。)

関越自動車道 前橋インターより15分。



## 群馬大学医学部（昭和キャンパス） 構内案内図



受付：基礎医学棟 1階正面玄関ロビー、午前10時～

早めに到着された方は、027-220-7973 にご連絡ください。

講演会場（兼休憩室）：基礎医学棟 2階、基礎大学院講義室

標本展示：基礎医学棟 3階、顕微鏡実習室

駐車場：駐車券を本会の受付に提示すると 200 円でご利用いただけます。

## お知らせとお願い

1. 受付は群馬大学医学部基礎医学棟 1 階正面玄関ロビーで、標本展示は基礎医学棟 3 階顕微鏡実習室にて、午前 10 時から開始します。早めに到着された方は 027-220-7973 までお電話ください。なお、基礎医学棟の出入り口にはオートロック機構がありますのでご注意ください。
2. 会の進行は、基礎医学棟 2 階基礎大学院講義室にてまず演題ごとに PC による内容・見解・問題点などを説明していただきます。その後、昼食をとり（お弁当を用意いたします）、標本、データの観察を行い、最後に演題ごとに順次討論をいたします。最初の説明は 8 分、最後の討論は 12 分以内をお願いします。
3. 原則として Windows の Powerpoint (2013 対応) でファイルを作製し、CD-R か USB メモリーでお持ちください。ノートパソコンご持参の先生は一般的な接続形式 (D-sub15 ピン(ミニ)ケーブル) に接続できるパソコンをご用意ください。Mac での発表の方は、VGA コネクターをご用意ください。
4. 参加費は 2000 円、懇親会費は 3000 円です。会場受付でお支払いください。なお、技術員、海外留学生、学部学生の参加費、懇親会費はいずれも無料です。
5. 本会の記録は「The Kitakanto Medical Journal」に掲載されることになっています。出題者は 12 月 20 日までに抄録、写真(仕上がり時のサイズは約 8 x 6 cm、モノクロ、2 枚以内)、写真説明(100 文字以内)を群馬大学医学部病態病理学 伊古田勇人あてにお送りください。電子メールによる入稿を歓迎します (ikota@gunma-u.ac.jp)。事前抄録のまま変更のない場合はそのまま掲載させていただきます。

連絡先：

伊古田勇人

〒371-8511 群馬県前橋市昭和町 3-39-22

群馬大学大学院医学系研究科病態病理学

Tel. 027-220-7971, 7972, 7973

Fax. 027-220-7978

[ikota@gunma-u.ac.jp](mailto:ikota@gunma-u.ac.jp)

## 第 44 回上信越神経病理懇談会プログラム

10:00	受付	(基礎医学棟 1 階正面玄関ロビー)
10:00	標本展示	(基礎医学棟 3 階顕微鏡実習室)
11:00	世話人挨拶	(基礎医学棟 2 階基礎大学院講義室)
11:05-12:00	各演題の提示	(基礎医学棟 2 階基礎大学院講義室)
	昼食	(基礎医学棟 2 階基礎大学院講義室)
	標本観察	(基礎医学棟 3 階顕微鏡実習室)
16:00-17:30	各演題の討論	(基礎医学棟 2 階基礎大学院講義室)
18:00	懇親会	(プロジェクト棟 1 階：石井記念ホール)

### 演題

- |  | 口演    | 討論    |          |
|--|-------|-------|----------|
| 1  | 11:05 | 16:00 | 座長：信澤純人  |
| <p>進行性核上性麻痺様の臨床経過を示した大脳皮質基底核変性症の一部検例</p> <p>○齊ノ内信<sup>1</sup>，他田真理<sup>1</sup>，横関明子<sup>2</sup>，黒羽泰子<sup>3</sup>，高橋俊昭<sup>2</sup>，小池亮子<sup>3</sup>，柿田明美<sup>1</sup></p> <p>新潟大学脳研究所病理学分野<sup>1</sup>，木戸病院神経内科<sup>2</sup>，西新潟中央病院神経内科<sup>3</sup></p>  |       |       |          |
| 2  | 11:13 | 16:12 | 座長：中山淳   |
| <p>意識障害で発症し、剖検で診断された血管内大細胞型 B 細胞性リンパ腫の一例</p> <p>○山崎文子<sup>1</sup>，坂入徹<sup>2</sup>，新井秀雄<sup>1</sup>，伊古田勇人<sup>3</sup>，横尾英明<sup>3</sup></p> <p>群馬大学医学部附属病院病理部<sup>1</sup>，腎臓・リウマチ内科<sup>2</sup>，群馬大学大学院医学系研究科病態病理学分野<sup>3</sup></p>   |       |       |          |
| 3  | 11:21 | 16:24 | 座長：清水宏   |
| <p>網膜色素変性症と皮膚白斑を伴った家族性若年性パーキンソンニズムの 1 例</p> <p>○池田淳司<sup>1</sup>，美谷島真洋<sup>1</sup>，吉長恒明<sup>1</sup>，山口智美<sup>2</sup>，信岡恵実<sup>3</sup>，山田光則<sup>4</sup>，関島良樹<sup>1</sup></p> <p>信州大学医学部附属病院脳神経内科，リウマチ・膠原病内科<sup>1</sup>，同遺伝子医療研究センター<sup>2</sup>，同臨床検査部<sup>3</sup>，信州大学医学部神経難病学<sup>4</sup></p>                          |       |       |          |
| 4  | 11:29 | 16:36 | 座長：伊藤以知郎 |
| <p>組織学的に anaplastic pleomorphic xanthoastrocytoma と考えられた 12 歳男児の左前頭葉腫瘍</p> <p>○友政蘭<sup>1</sup>，信澤純人<sup>1</sup>，大林千穂<sup>2</sup>，石原卓<sup>3</sup>，朴永銖<sup>4</sup>，平戸純子<sup>5</sup></p> <p>群馬大学大学院医学系研究科病態病理学分野<sup>1</sup>，奈良県立医科大学附属病院病理部<sup>2</sup>，同小児科<sup>3</sup>，同脳神経外科<sup>4</sup>，群馬大学医学部附属病院病理部<sup>5</sup></p> |       |       |          |

- 5                    11:37            16:48    座長：大原慎司  
パーキンソン病、筋萎縮性側索硬化症、進行性核上性麻痺の合併を認めた高齢女性剖検例  
○田中英智<sup>1</sup>、清水宏<sup>1</sup>、豊島靖子<sup>1</sup>、若林允甫<sup>2</sup>、柿田明美<sup>1</sup>  
新潟大学脳研究所病理学分野<sup>1</sup>、小千谷さくら病院神経内科<sup>2</sup>
- 6                    11:45            17:00    座長：豊島靖子  
高度の脊髄壊死病変と髄液中抗 MOG 抗体を伴う劇症型脳脊髄炎の一部検例  
○伊古田勇人<sup>1</sup>、外山 平<sup>1</sup>、針谷康夫<sup>2</sup>、井出宗則<sup>3</sup>、横尾英明<sup>1</sup>  
群馬大学大学院医学系研究科病態病理学分野<sup>1</sup>、前橋赤十字病院神経内科<sup>2</sup>、同病理診断科<sup>3</sup>
- 7                    11:53            17:12    座長：村松一洋  
Beta-propeller protein-associated neurodegeneration (BPAN) の一部検例  
○山田光則<sup>1,2</sup>、樋口真也<sup>2</sup>、豊島靖子<sup>3</sup>、小澤哲夫<sup>4</sup>、卷淵隆夫<sup>2</sup>、下村登規夫<sup>2</sup>  
信州大学医学部神経難病学<sup>1</sup>、国立病院機構さいがた医療センター<sup>2</sup>、新潟大学脳研究所病理学分  
野<sup>3</sup>、国立病院機構新潟病院<sup>4</sup>

進行性核上性麻痺様の臨床経過を示した大脳皮質基底核変性症の一部検例

○齊ノ内信<sup>1)</sup>，他田真理<sup>1)</sup>，横関明子<sup>2)</sup>，黒羽泰子<sup>3)</sup>，高橋俊昭<sup>2)</sup>，小池亮子<sup>3)</sup>，柿田明美<sup>1)</sup>

<sup>1)</sup> 新潟大学脳研究所病理学分野，<sup>2)</sup> 木戸病院神経内科，<sup>3)</sup> 西新潟中央病院神経内科

【臨床経過】65歳男性。家系内に類症なし。X年，歩行時のふらつきで発症。右優位のパーキンソニズムを認め，抗パーキンソン病薬で歩行は改善した。X+2年，仕事が困難になり入院。妄想や衝動抑制障害，認知機能低下があり，垂直性眼球運動障害も認めた。MRIで前頭葉萎縮，DATスキャンで線条体の集積低下を認め，MIBG心筋シンチは正常で進行性核上性麻痺（PSP）と診断された。精神症状が強いため抗パーキンソン病薬が減量され，以後，転倒が頻回となり，自発語が消失した。X+3年，経口摂取や立位保持が困難となり，X+4年，腸管壊死にて死亡した。

【病理所見】脳重は1330 g（小脳脳幹:150 g）。肉眼的に，前頭葉から頭頂葉前部の萎縮，左視床下核の萎縮と褐色調変化，中脳背側の萎縮と黒質の色素脱失を認めた。組織学的には視床下核，黒質，中脳被蓋に高度，前頭葉から頭頂葉前部皮質，淡蒼球，被殻，視床内側に中等度の神経細胞脱落を認めた。Ballooned neuronや，4-repeat tau陽性のpretangle，neuropil thread，astrocytic plaqueやbush-like astrocyteが広範かつ大量に出現し，TDP-43陽性の神経細胞やグリア細胞質内封入体も豊富に認められた。

【問題点】視床下核や中脳被蓋部の変性が強い点はPSPに類似しており，臨床所見に合致する。しかし，細胞病理学的にはastrocytic plaqueを認め，皮質基底核変性症（CBD）と診断した。PSP様の臨床像を示すCBDは，TDP-43陽性構造物が多いという関連が報告されており，本例もそうした一群に類似する。一方，白質変性が軽微で，白質におけるthreadやcoiled bodyが極めて少ない点が典型的なCBDとは異なる。

## 意識障害で発症し、剖検で診断された血管内大細胞型 B 細胞性リンパ腫の一例

群馬大学医学部附属病院病理部<sup>1</sup>、腎臓・リウマチ内科<sup>2</sup>

群馬大学大学院医学系研究科病態病理学分野<sup>3</sup>

○山崎文子<sup>1</sup>、坂入徹<sup>2</sup>、新井 秀雄<sup>1</sup>、伊古田勇人<sup>3</sup>、横尾英明<sup>3</sup>

【症例】症例は 74 歳男性で、既往にネフローゼ症候群があり、X-3 年、シクロスポリン A (CyA) とステロイド投与が開始され、寛解を維持していたが、X 年 1 月に全身に浮腫が出現し、ネフローゼ症候群の再燃と診断され、前医に入院した。ステロイド増量による治療を開始したが、開始 2 週間で両上肢及び顔面の振戦、活動性低下、ふらつきが出現した。その後、被害妄想や易怒性などの精神症状が出現し、ステロイド精神病が疑われ、4 月 20 日、当院に転院した。転院時 E4V1M4/GCS で四肢の左右差は明らかではなかった。発語はなく、自発運動もほとんど認めなかった。頭部 MRI でテント上下に新規多発脳梗塞を認めた。血液検査で貧血、脱水、腎障害、肝障害、炎症反応高値を認めた。保存的に加療を行ったが、4 月 23 日早朝、永眠された。病理解剖では大脳テント上下に多発脳梗塞を認め、組織学的に多数の脳小血管内に中～大型の異型リンパ球が充満している像を認めた。異型リンパ球の骨髄浸潤は明らかではなく、全身の他部位で腫瘤形成は認めなかった。異型リンパ球は免疫染色で CD20 陽性、CD3/5 陰性、CD10 陰性、MUM-1 陽性、CyclinD1 陽性、bcl-2 陽性、bcl-6 弱陽性を示し、血管内大細胞型 B 細胞性リンパ腫 (IVLBCL), non-GC type と診断した。他消化管出血なども合併しており、死因は循環血漿減少性ショックと考えられた。

【考察・問題点】本症例は長期間 CyA とステロイドを服用しており、免疫抑制状態であったことも考慮すると、その他の医原性免疫不全関連リンパ増殖性疾患 (oii-LPD) の一型である可能性も否定できない。ネフローゼ症候群の治療の過程で oii-LPD が合併することが有りうるか、また oii-LPD の一病型としての IVLBCL について広くご意見を伺いたいと思います。



網膜色素変性症と皮膚白斑を伴った家族性若年性パーキンソンニズムの1例  
○池田淳司<sup>1)</sup>，美谷島真洋<sup>1)</sup>，吉長恒明<sup>1)</sup>，山口智美<sup>2)</sup>，信岡恵実<sup>3)</sup>，山田光則<sup>4)</sup>，関島良樹<sup>1)</sup>

<sup>1)</sup>信州大学 脳神経内科，リウマチ・膠原病内科，<sup>2)</sup>信州大学医学部附属病院 遺伝子医療研究センター，<sup>3)</sup> 信州大学医学部附属病院 臨床検査部，<sup>4)</sup>信州大学医学部 神経難病学

【症例】死亡時 84歳，男性

【臨床経過】両親はいとこ婚。11歳時より夜盲を訴えていた。28歳時に網膜色素変性症と診断された。35歳時に下肢の脱力感を認め，歩行障害が出現した。近医でアキレス腱延長術を受け，歩行障害はやや改善した。その入院中に口周囲の白斑を指摘された。視力はさらに低下し，視覚障害1級を取得した。37歳時に左下肢の脱力感が増強。小刻み歩行，姿勢反射障害，動作緩慢，四肢の振戦を認め，A病院へ入院した。パーキンソン症状だけではなく，四肢腱反射亢進，足クローヌスなどの錐体路徴候も認めた。40歳時からL-DOPAの投与が開始され，パーキンソン症状は改善した。42歳時に当科へ精査入院した。同胞10名中本人を除く3名がパーキンソン症状，4名が網膜色素変性症，2名が皮膚白斑を認めていた。当時，当科系統的な色素変性症が疑われ「網膜色素変性症と皮膚白斑を伴ったパーキンソンニズムの一家系」<sup>1)</sup>として論文発表されている。55歳時から自宅での生活が困難となり，施設へ入所した。84歳時に経口摂取が困難となり，永眠された。

【病理所見】家族性若年性パーキンソン病関連の病変として黒質・青斑核の高度神経細胞脱落を認めるが，レビー小体はなく，リン酸化 $\alpha$ シヌクレインの蓄積は認められなかった。網膜色素変性症に関連する病変として，視神経，外側膝状体，視放線の変性を認めた。皮膚所見は下口唇，右母指基部，両足背に白斑を認めた。全組織でメラニンの形成異常があるかの判断はできなかった。

【遺伝学的検査】TruSight One シーケンスパネルを用いた網羅的遺伝子解析では，既知の遺伝性パーキンソン病の原因遺伝子に変異を認めなかった。

【問題点】家族性パーキンソン病は剖検例が少ない。既知の遺伝性パーキンソン病との神経病理学的異同を明らかにしたい。また，パーキンソン病，網膜色素変性症，皮膚白斑がどのように関連しているか，あるいは複数の疾患の合併であるのかを明らかにしたい。

【文献】

1. 牧下英夫，他。網膜色素変性症と皮膚白斑を伴ったパーキンソンニズムの一家系，臨床神経 1978;18:143-148

組織学的に *anaplastic pleomorphic xanthoastrocytoma* と考えられた 12 歳男児の左前頭葉腫瘍

○友政蘭<sup>1</sup>、信澤純人<sup>1</sup>、大林千穂<sup>2</sup>、石原卓<sup>3</sup>、朴永鉄<sup>4</sup>、平戸純子<sup>5</sup>

群馬大学大学院医学系研究科病態病理学分野<sup>1</sup>、奈良県立医科大学附属病院病理部<sup>2</sup>、同小児科<sup>3</sup>、同脳神経外科<sup>4</sup>、群馬大学医学部附属病院病理部<sup>5</sup>

【臨床経過】 生来健康な 12 歳男児。1 か月前より持続する頭痛・食指不振・嘔吐に対して入院加療されていた。入院 9 日目に全身性痙攣と意識障害が出現し、頭部 CT にて左前頭葉に巨大腫瘍が認められたため、2 度に分けて開頭腫瘍摘出術が施行された。

【病理所見】 偏在核と突起の乏しい広い好酸性～両染色細胞質を有する円形～多稜形の細胞や、不整な卵円形～桿状の核を有する幅の広い紡錘形細胞が、中等度の密度～高密度で充実性に増殖している。腫瘍細胞の核には大小不同、多形性が見られる。鍍銀染色では、一部の腫瘍細胞間に細網線維の増生が認められる。硝子滴や好酸性顆粒小体などの変性構造物が散見される。一部では、狭い細胞質を有する、あるいは裸核状の中型～小型の腫瘍細胞が脳皮質組織に浸潤性に増殖しており、神経細胞や血管周囲のサテライトーシスが見られる。強拡大 10 視野に 20 個程度まで核分裂像が認められる。免疫染色では、GFAP、nestin、CD34、p53 が多くの腫瘍細胞に陽性で、Olig2、mIDH1、ATRX が陰性である。MIB-1 陽性率は 22% である。微小血管増殖像は見られない。地図状の凝固壊死巣が認められ、一部で腫瘍細胞が柵状に配列する傾向が見られる。

【遺伝子解析の結果】 *H3F3A* G34R 変異あり。*IDH1/2*、*BRAF* V600E、*H3F3A* K27、*HIST1H3B*、*TERT* C228、*FGFR1* N546、*FGFR1* K656 に変異なし。

【問題点】 形態学的に PXA に相当する腫瘍で、高い増殖能を示すことから *anaplastic pleomorphic xanthoastrocytoma* (*anaplastic PXA*) と診断したが、遺伝子解析の結果、*H3F3A* G34R 変異が認められた。この変異を有する悪性神経膠腫には組織型として膠芽腫型といわれる PNET 型があるとされている。本例は多彩な像を示しており、PXA に類似しているが典型的とは言えず、皮質に小型異型グリアがびまん性浸潤性に増殖する像など PXA としては稀な像も認められた。さらに、免疫組織化学の結果から p53 変異と ATRX 変異があるものと推定され、Olig2 陰性であることは *H3F3A* G34 変異を伴う悪性神経膠腫に相応する結果であった。組織形態学的見地から *anaplastic PXA* の診断は妥当であったか、また今後の追加治療について、ご意見を伺いたい。

パーキンソン病、筋萎縮性側索硬化症、進行性核上性麻痺の合併を認めた高齢女性剖検例

○田中英智<sup>1</sup>、清水 宏<sup>1</sup>、豊島靖子<sup>1</sup>、若林允甫<sup>2</sup>、柿田明美<sup>1</sup>

1：新潟大学脳研究所 病理学分野、2：小千谷さくら病院 神経内科

【症例】79歳、女性。

【病歴】76歳、右足の出にくさ、動作緩慢が出現。階段を踏み外して転倒し、腰椎圧迫骨折をきたした。すくみ足、小刻み歩行、後方突進現象、MIBG心筋シンチグラフィーでの心縦隔比低下を認め、パーキンソン病と診断された。L-dopaは奏功。77歳で杖歩行となり、翌年には階段昇降に介助を要した。79歳、寝たきりとなった。更に発声困難、誤嚥、開鼻声が出現。食事量が減少し、るい瘦が進行したため入院。高度の嚥下障害、四肢の筋萎縮・筋力低下を認め、腱反射は上肢で亢進し下肢では消失していた。ALSの合併と診断された。上方注視麻痺も指摘されていた。嚥下障害に対し経管栄養が開始された。入院2ヶ月後に呼吸不全のため死亡した。

【病理所見】脳重 1050g。黒質・青斑核の色素脱失、前頭葉および脊髄と前根の萎縮を認めた。組織学的には、内臓自律神経、脳幹諸核、大脳辺縁系・新皮質にレビー小体の出現を認めた。運動神経系は下位優位に変性し、ブニナ小体を認めた。TDP-43陽性封入体は比較的運動系に限局して認められた (Nishihira: type 1, Acta Neuropathol 2008)。加えて運動野ではアストロサイト胞体内に、また被殻では中型有棘神経細胞の胞体内にTDP-43陽性封入体が豊富に出現していた。さらに脳幹被蓋の萎縮とともに、脳幹諸核・大脳基底核・運動野にはリン酸化タウ陽性のNFT、tufted astrocyte、coiled bodyが豊富に観察され、病理学的にPSPの合併が認められた。

【まとめと問題点】

生前にパーキンソン病とALSが指摘され、病理学的にPSPの重畳を認めた高齢女性剖検例。以下の点が興味深く思われ、ご討議をいただきたい。

- 1) 三疾患の合併は稀と考えられる (当教室ではALS・PSP合併例は1例のみ)。
- 2) 各疾患、とくにPSPの出現時期について。
- 3) 三疾患の合併による病理像の修飾、特にALS・PSP合併の影響について。

運動野と被殻のTDP-43免疫染色像はNishihira type 1のALSとしては非典型的と思われる。PSP重畳の影響を考えたい。

## 高度の脊髄壊死病変と髄液中抗 MOG 抗体を伴う劇症型脳脊髄炎の一剖検例

○伊古田勇人<sup>1</sup>、外山平<sup>1</sup>、針谷康夫<sup>2</sup>、井出宗則<sup>3</sup>、横尾英明<sup>1</sup>

1)群馬大学大学院医学系研究科病態病理学

2)前橋赤十字病院神経内科

3)前橋赤十字病院病理診断科

**【臨床経過】**31 歳女性。左下肢のしびれと排尿困難で発症し、神経学的に注視方向性眼振、左顔面神経麻痺、左上肢しびれ感、右下肢 Th10 以下の温痛覚障害、下肢病的反射、尿閉を認めた。発熱(-)、炎症反応(-)、自己抗体(-)、血液/髄液中抗 AQP4 抗体(-)で、髄液検査では抗 MOG 抗体(+)、oligoclonal IgG band(+)、リンパ球優位の細胞数増加、MBPの上昇(1440 pg/mL)を認めた。先行感染やワクチン接種の既往は明らかではなかった。MRI では延髄から全脊髄に及ぶ腫脹と淡い高信号が指摘された。入院後は意識レベルの低下と呼吸状態の悪化により人工呼吸器管理となり、「劇症型脱髄性脳脊髄炎」の臨床診断でステロイドパルス、大量免疫グロブリン療法が施行された。入院から 2 週間後の MRI では側脳室周囲、基底核、視床、大脳脚、橋、延髄、視交叉、視索、大脳皮質直下にも高信号病変が出現し、延髄～頸髄、上部胸髄(Th2)、下部胸髄(Th8-12)の long cord lesion が明らかとなった。経過中に卵巣奇形腫を摘出したが症状は改善せず、NMDA 脳炎は否定された。治療効果は乏しく、入院から 6 ヶ月後に誤嚥性肺炎、敗血症性ショック、DIC を併発し、永眠された。

**【病理所見】**脳重は 1,450g。脊髄では頸髄、胸髄に広範な壊死～高度の泡沫細胞浸潤、軽度のヘモジデリン沈着があり、実質の脱落が強い所では脊髄は大きく変形している。腰髄の一部ではシュワン細胞が後根から脊髄内に入り込む像がみられる。大脳(白質、脳室周囲など)、脳幹、視神経に系統性のない境界不鮮明な髄鞘の淡染、泡沫組織球浸潤、グリオーシスを認めるが、軸索は保たれる傾向がある。全体的にリンパ球浸潤はごく軽度である。

**【問題点】**当初 ADEM, MS, NMO などが想定されたが、いずれにしても非典型的で臨床診断に難渋した症例である。治療効果が乏しく、剖検で強い脊髄壊死がみられた点は臨床病理学的に抗 MOG 抗体陽性炎症性脱髄疾患の既報告例と異なる。本例の病態をどう考えるか、抗 MOG 抗体の意義などが問題となる。

## Beta-propeller protein-associated neurodegeneration (BPAN)の一部検例

○山田光則<sup>1,2</sup>, 樋口真也<sup>2</sup>, 豊島靖子<sup>3</sup>, 小澤哲夫<sup>4</sup>, 卷淵隆夫<sup>2</sup>, 下村登規夫<sup>2</sup>

- 1) 信州大学医学部神経難病学
- 2) 国立病院機構さいがた医療センター
- 3) 新潟大学脳研究所病理学分野
- 4) 国立病院機構新潟病院

### [症例]

死亡時, 52 歳, 女性。生下時より知的障害があり, 知的障害者総合援護施設に入所されていた。28 歳, 年齢の理由から更生施設に入所。この頃から, 小刻み歩行が出現し, 次第に増強。筋強剛, 口の不随意運動も目立つようになった。30 歳, 頭部 CT で前頭葉萎縮を指摘された。無動に対し抗パーキンソン病薬を投与されたが無効であった。麻痺性ながら歩行は可能。32 歳, 除皮質強直で寝たきりの状態。42 歳, 経鼻経管栄養管理。51 歳, 胃瘻造設。以後, 肺炎を繰り返し, 死亡。家族歴不明。

### [神経系病理所見]

脳は全体に萎縮し, 特に前頭葉と側頭葉の萎縮が高度。脳重は 590 g。淡蒼球と黒質が鉄錆色に変色。神経細胞脱落は前頭葉・側頭葉皮質, 海馬に高度であり, 扁桃体, 頭頂葉皮質, 後頭葉皮質, 線条体, 視床, 脳幹被蓋部, 小脳皮質等にも種々の程度で認められた。リン酸化タウ (3/4 リピート) 蛋白の蓄積が, 海馬, 大脳皮質, 扁桃体, 線条体, 視床, 脳幹被蓋部, 橋核, 下オリーブ核, 小脳歯状核, 脊髓前角, 後根神経節等に広範に認められ, 神経原線維変化も観察された。Pick 球はなく, アミロイドβの沈着も認めなかった。淡蒼球と黒質に軸索腫大 (スフェロイド) と色素顆粒の出現を認め, これらは鉄陽性であった。軸索腫大は歯状核など他領域にも散見された。

凍結脳組織を用いた遺伝子解析で, *WDR45* に変異が認められた。

### [まとめ]

BPAN/static encephalopathy of childhood with neurodegeneration in adulthood (SENDA) は, 脳内鉄沈着を特徴とする小児期発症 neurodegeneration with brain iron accumulation の一型である。オートファジー関連遺伝子 *WDR45* の変異が同定されているが, この遺伝子変異による神経系病変の形成機序は未解明である。神経病理所見は, 第 41 回本会で新潟大学脳研究所から提示された剖検例に酷似している。